

Artículo de Revisión

BLOQUEO DEL CUERO CABELLUDO

JORGE GALLARDO N.* y DIEGO PESSA T.**

Key words: Scalp, regional block.**ANATOMÍA**

El cuero cabelludo es la piel que reviste el cráneo del ser humano y que posee cabello. Es una piel diferente de otras regiones ya que las capas superficiales son completamente independientes del cráneo y se mueven como una unidad con la contracción asociada de los músculos frontal y occipital, y además porque bajo esta piel existe una estructura formada por una ramificación enorme de vasos sanguíneos, tejido fino, frágil y altamente vascularizado que se llama *galea*¹.

Los tejidos blandos que cubren el cráneo están compuestos por cinco capas: 1) piel, 2) tejido celular subcutáneo, 3) músculo occipito-frontal (epicráneo) y capa aponeurótica (*galea*), 4) subepicráneo (capa laxa de tejido subaponeurótico fibroareolar) y 5) pericráneo². Los primeros cuatro estratos se consideran como el cuero cabelludo propiamente tal (Figuras 1 y 2).

Piel

Es gruesa y se encuentra fijada por tabiques fibrosos a la *galea*. Posee una abundante irrigación sanguínea y linfática. El grosor de la epidermis y dermis varía entre 3 y 8 mm, constituyendo la piel más gruesa del cuerpo. Contiene muchas glándulas sebáceas. Con la excepción de la frente y el área temporal, está cubierta de pelos.

Tejido celular subcutáneo

Es un estrato denso de tejido conectivo y grasa que une la piel con la *galea*. En su parte profunda contiene las glándulas, anexos, nervios, linfáticos, arterias principales y venas. Forma una capa firme y poco elástica en la que se desplazan los vasos sanguíneos temporales, supraorbitarios, frontales internos, auriculares posteriores y occipitales que se anastomosan entre sí.

Músculo occipitofrontal

Se inserta por detrás, en la protuberancia y la línea superior del occipital. En zonas laterales, se fusiona con la fascia temporal; y, por delante se continúa con el músculo frontal insertándose en el reborde supraorbitario.

Epicráneo y *galea* aponeurótica. Los músculos opuestos, occipital y frontal se conectan a través del vértice del cráneo por la *galea* aponeurótica. Constituye la lámina más firme y resistente del cuero cabelludo y es la responsable de la falta de distensibilidad del mismo. Anatómicamente es una lámina miofascial que se extiende desde la base de la nariz y el margen supraorbitario, por delante, atraviesa el área temporal y borde superior de la oreja y termina por atrás en la apófisis espinosa de la séptima vértebra cervical. Siempre está a considerable tensión y su tendencia natural es a retraerse².

* Médico Anestesiólogo, Instituto Traumatológico, Santiago de Chile. Profesor Asociado Anestesiología, Universidad de Valparaíso. Profesor Agregado Anestesiología, Universidad de Chile. Profesor Adjunto Anestesiología, Universidad de Santiago.

** Interno Medicina, Universidad Finis Terrae.

Conflicto de Interés: Los autores del presente trabajo no han recibido ayuda económica alguna por su realización. Tampoco han firmado ningún acuerdo por el que vayan a recibir beneficios u honorarios por parte de alguna entidad comercial. Por otra parte, ninguna entidad comercial ha pagado o pagará a fundaciones, instituciones educativas u otras organizaciones, sin ánimo de lucro a las que estén afiliados.

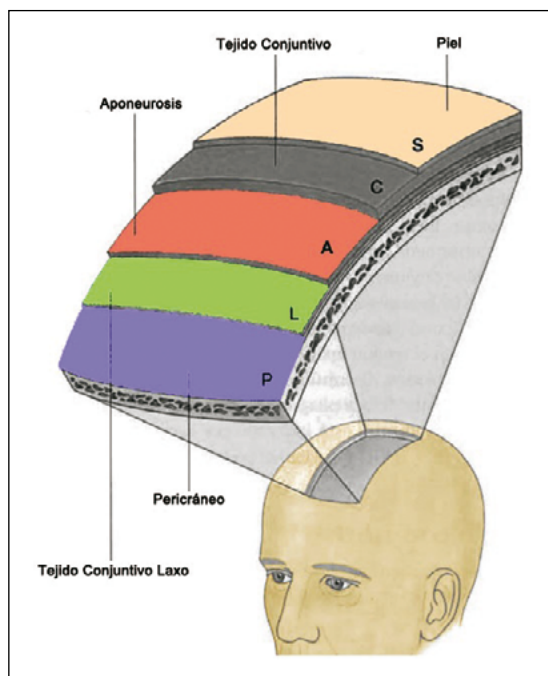


Figura 1. Corte esquemático del cuero cabelludo.

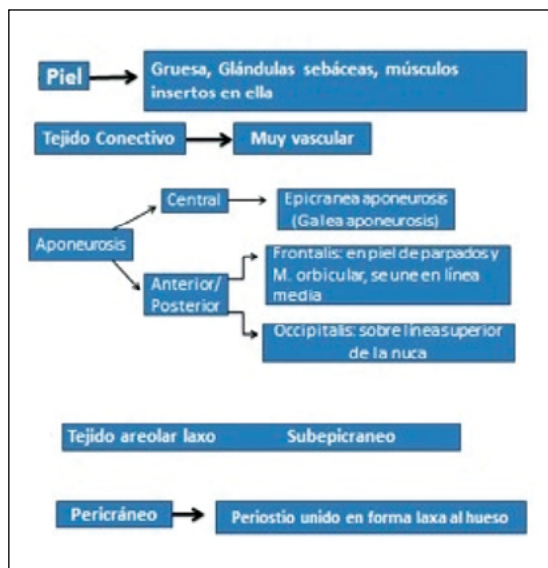


Figura 2. Capas del cuero cabelludo.

Subepicráneo. Se conoce como espacio subepicraneal y es una lámina de tejido relativamente avascular, delgada y laxa ubicada entre la galea y el pericráneo. Su laxitud permite la movilidad del cuero cabelludo. Numerosas venas cruzan este espacio, desde las venas subcutáneas hasta los senos venosos intracraneos.

Pericráneo

Es el periostio que cubre el cráneo. Es el estrato profundo y se adhiere íntimamente a la tabla externa del cráneo. Contiene una rica red vascular proveniente del hueso. Pueden producirse hematomas bajo el pericráneo, pero confinados sólo a cada hueso².

Circulación

La circulación principal se basa en la arteria carótida externa a través de cuatro ramas: arteria temporal superficial, arteria occipital, arteria maxilar interna y arteria auricular posterior. La zona frontal del cuero cabelludo está irrigada por otras dos arterias, dependientes de la carótida interna que son las arterias supratroclear; y supraorbitaria. La circulación venosa drena en la yugular externa, y las venas frontales y supraorbitarias drenan en las venas oftálmicas y luego en el seno cavernoso².

Inervación

La innervación sensitiva del cuero cabelludo es provista por el nervio trigémino y nervios procedentes del plexo cervical. La innervación sensorial frontal, está provista por las ramas del nervio supratroclear y nervio supraorbitario que provienen del nervio oftálmico, rama del trigémino. El nervio malar inerva la zona temporal por la rama zigomático temporal, también del trigémino. El nervio auriculotemporal rama del trigémino, inerva la zona parietal. La zona occipital está inervada por los nervios occipital mayor y menor que son ramas del plexo cervical^{3,4}. Todos los nervios del cuero cabelludo atraviesan la zona densa de la fascia superficial, entre el cráneo y los tegumentos suprayacentes hasta llegar a ser subcutáneos y convergen hacia el vértice del cráneo (Figuras 3 A, B y C).

TÉCNICA DE BLOQUEO DEL CUERO CABELLUDO

Posición

El paciente debe colocarse acostado en la posición adecuada para la cirugía a practicar. Puede estar acostado en posición supina si la herida es en la frente, o bien en decúbito prono en casos de heridas en la parte posterior de la cabeza⁴.

Reparos anatómicos

Se debe palpar y marcar la glabella nasal y el occipucio. Se traza una línea circular desde el occipucio a la glabella de la nariz pasando sobre la oreja. Esta línea puede dividirse en cuatro cuadrantes con las líneas que la intersectan en los planos coronal y

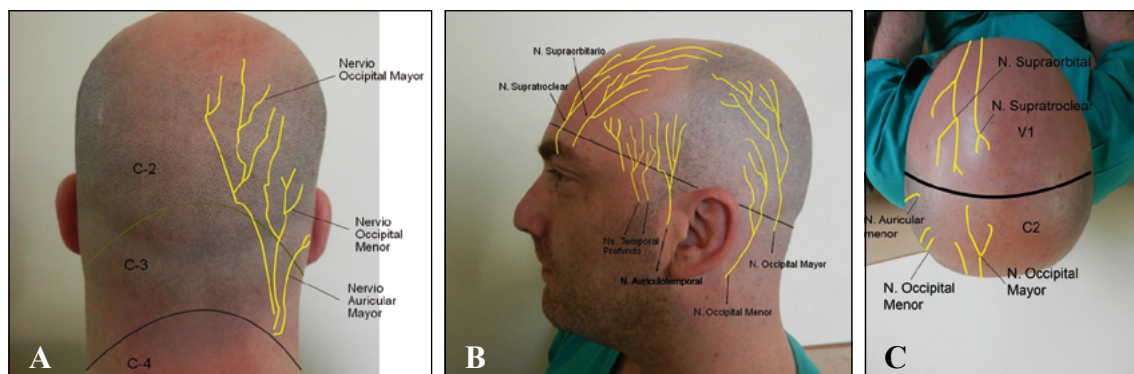


Figura 3. A, B y C Inervación del cuero cabelludo.

sagital para bloquear de preferencia un sector cada vez (Figura 4^{4,5}).

Técnica

Los nervios se encuentran sub-faciales en una línea que rodea toda la cabeza y que pasa por sobre la oreja desde el occipucio hasta la glabella de la nariz. La manera más fácil de bloquear el cuero cabelludo es realizar un bloqueo de campo efectuando inyecciones subcutáneas alrededor del campo quirúrgico. Este procedimiento anestesia la piel, tejido subcutáneo, fascia y pericráneo y ayuda a reducir el sangramiento si se adiciona adrenalina a la solución anestésica, ya que las arterias del cuero cabelludo siguen la misma dirección radial de los nervios. Debe infiltrarse los músculos en las zonas occipital, frontal y temporal para lograr una buena anestesia. En la zona temporal debe infiltrarse

profundamente cerca del hueso temporal además de la infiltración subcutánea para bloquear las ramas temporales profundas⁵.

La técnica consiste en luego de rasurar la zona y desinfectar la piel proceder a infiltrar los planos sucesivos del cuero cabelludo sin necesidad de infiltrar el periostio. Se repite el procedimiento por la línea marcada tratando de realizar las nuevas punciones en una zona ya anestesiada hasta rodear la zona operatoria^{4,5,6}.

Indicaciones

Extirpación de quistes y tumores pequeños (Figura 5).

Heridas y laceraciones del cuero cabelludo (Figuras 6 y 7).

Fármacos y dosis

Lidocaína al 0,5% con adición de adrenalina al 1/200.000, hasta 100 ml. Lidocaína al 1% con adrenalina, hasta un volumen de 50 ml^{4,5,6}.

Bupivacaína 0,125-0,25% con adrenalina al 1/200.000, en volúmenes similares (100 y 50 ml).

Mepivacaína, 50 ml de solución al 1%, no sobrepasando los 500 mg de dosis total.

El inicio de la anestesia se logra entre 5 a 15 min y se obtiene una duración entre 1 a 6 h, según el fármaco utilizado y el uso de vasoconstrictor.

CONSIDERACIONES^{4,5}

- Como el cuero cabelludo está muy irrigado se prefiere usar soluciones con adrenalina ya que reduce la absorción del anestésico y ayuda a disminuir el sangramiento.

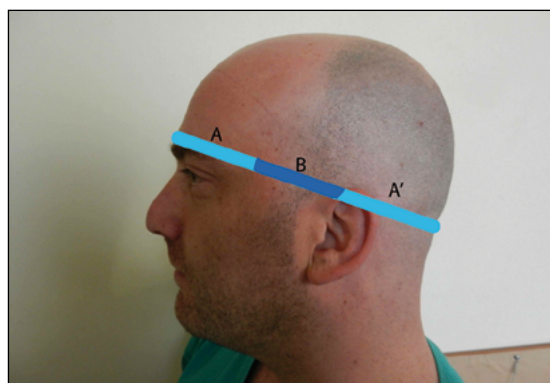


Figura 4. Zona de anestesia que se produce cuando se realiza una infiltración de anestésico por la línea que une la glabella con el occipucio. La zona temporal debe infiltrarse profundamente hasta el hueso temporal.

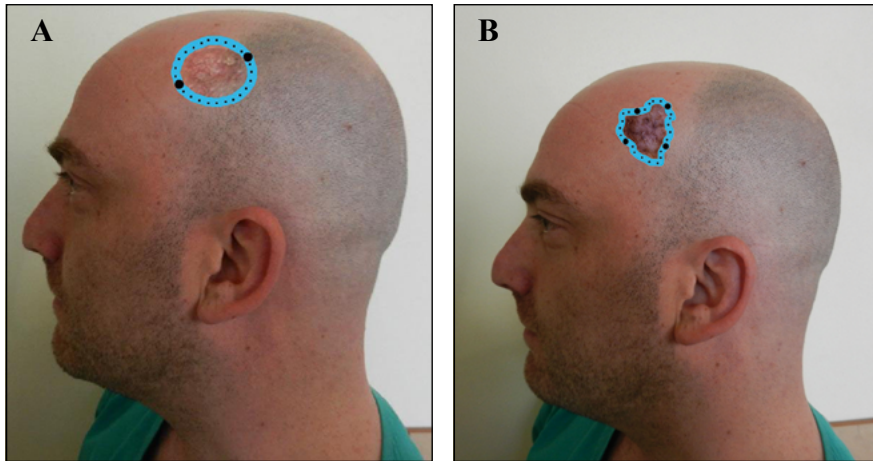
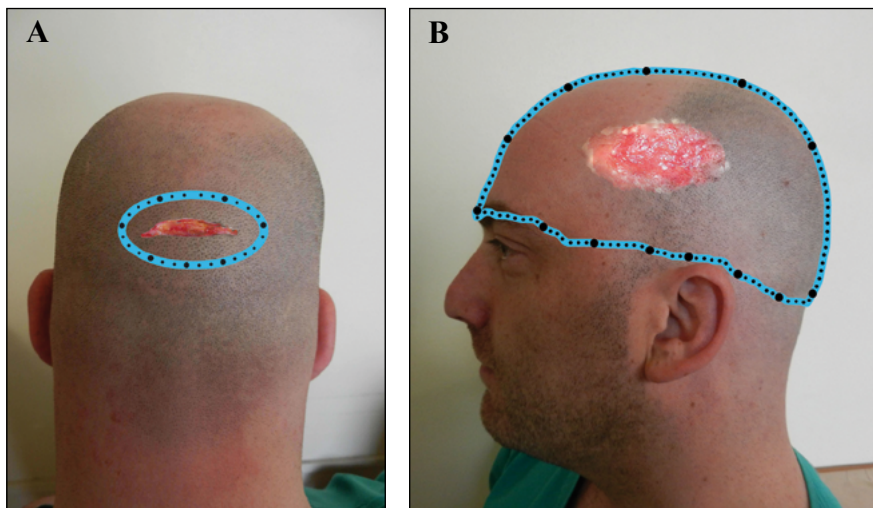
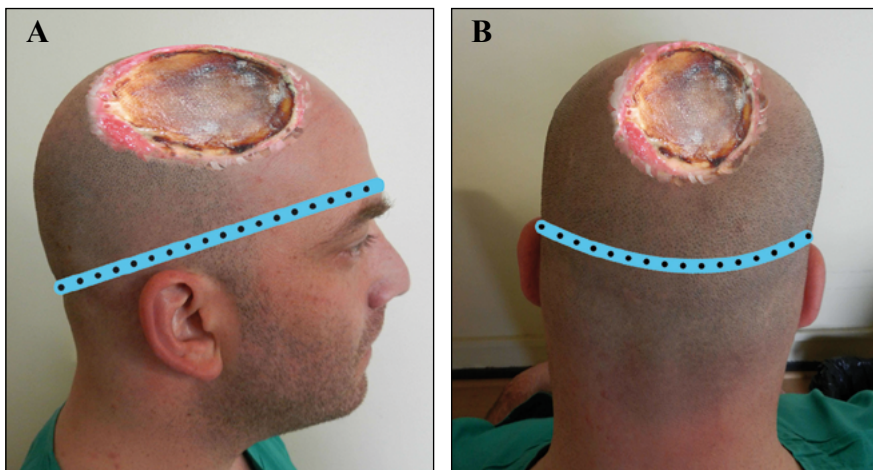


Figura 5. Bloqueo del cuero cabelludo para extirpación de quistes y tumores. **A:** pequeños; **B:** más grandes.



Figuras 6 A y B. Bloqueo del cuero cabelludo para heridas y laceraciones del cuero cabelludo.



Figuras 7 A y B. Bloqueo del cuero cabelludo para una herida extensa que sobrepasa la línea media.

- Por los altos volúmenes usados, la concentración de la solución anestésica debe ser baja. Hay que tener precaución de no sobrepasar la dosis máxima de anestésico.
- El principal riesgo es la inyección vascular directa que puede producir graves accidentes, por lo que siempre se debe aspirar cuidadosamente antes de inyectar el anestésico.
- Como en todo bloqueo debe haber elementos de reanimación disponibles.
- Puede ser mejor anestesiarse primero la zona y luego practicar el aseo y rasurado para evitar el dolor durante estos procedimientos.
- Si el bloqueo es parcial o deficiente en alguna zona se repite el bloqueo en la zona correspondiente sin sobrepasar los límites de dosis máximas. Por esta razón es mejor usar las soluciones más diluidas de manera de tener un volumen de reserva.

AGRADECIMIENTOS

Al médico traumatólogo Dr. Daniel Fodor Orellana, quien gentilmente se ofreció como modelo para realizar las fotografías que ilustran esta revisión.

REFERENCIAS

1. Agur AMR, Dalley AF: Chapter 7, Head. En Agur AMR, Dalley AF editors: Grant's Atlas of Anatomy. 12ª Ed. Philadelphia: Lippincott, Williams and Wilkins, 2008, pp 634-637.
2. Moore KL, Dalley AF. Anatomía con orientación clínica. 4ª Ed. México: Editorial Médica Panamericana 2002, pp 888-889.
3. Tucker JH, Flynn JF. Chapter 15, Head and neck regional blocks. En Brown DL, editor: Regional anesthesia and analgesia. 1ª Ed. Philadelphia: W.B Saunders Company 1996, pp 240-241.
4. Moore DC. Chapter 11, Block of the scalp. En Moore DC, editor: Regional block. 4ª Ed. Springfield: Charles C. Thomas C, 1978, pp 67-70.
5. Adriani JA. Chapter 5, Operations on the head. En Labat's Regional Anesthesia: Techniques and clinical applications, 3ª Ed. Philadelphia, London: W.B. Saunders 1967, pp 138-146.
6. Katz J. Atlas of regional anesthesia. 2ª Ed. Connecticut: Appleton & Lange 1994, pp 2-3.

Correspondencia a:
Jorge Gallardo N.
jgnarcisi@gmail.com